

ANNA WRZESIŃSKA  
Muzeum Pierwszych Piastów na Lednicy

## CHARAKTERYSTYKA URAZÓW CZASZKI Z CMENTARZYSKA

Urazy intencjonalne należą do najstarszych ludzkich przypadłości. Można je obserwować w różnych postaciach: jako całkowite złamania kości, nieprawidłowe przebiegnięcie lub zwichnięcie kości, zniekształcenie zarysu lub kształtu kości. Intencjonalne urazy czaszki powstałe w wyniku walki dzielimy na rany cięte — zadane ostrym narzędziem np. mieczem, toporem, rany tłuczone — zadane tępym przedmiotem, oraz rany klute — powstałe np. w wyniku ugodzenia strzałą.

Większość poddanego analizie materiału pochodzi z cmentarzyska szkieletowego Dziekanowice, stanowisko 22. Natomiast jedna (Lp. 10) z czaszek znaleziona została w obiekcie osadniczym na tym stanowisku (A. J. Wrzesiński 1993, s. 167 – 169, tabela 2).

W materiale kostnym z cmentarzyska w Dziekanowicach stanowisko 22 charakter jak i lokalizacja zmian, wskazują na ich powstanie w wyniku konfliktów, czyli akcji intencjonalnej a nie przypadku. Jak można się spodziewać, urazy czaszki częstsze są u mężczyzn niż u kobiet. Częściej też są sytuowane po stronie lewej, jako że na ogół zadawane były prawą ręką napastnika.

Początki dziekanowickiego cmentarzyska datujemy na połowę wieku XI, tuż po najeździe Brzetysława II, a kres użytkowania na koniec wieku XII. Odsłoniłszy już 404 groby. Analizie antropologicznej poddano szkielety lub ich fragmenty należące do 432 osobników. Wiek w chwili śmierci ustalono dla 390 osobników: 158 dzieci i młodzieży a 232 dorosłych i starców. Płeć ustalono dla 251 osobników: 155 określono jako męskie a 96 określono jako żeńskie. Stan zachowania materiału kostnego pozyskanego podczas badań jest bardzo słaby. Płytkie zaleganie pochówków już od 20 – 25 cm poniżej darni, w terenie przez wiele lat poddanym uprawom rolnym, porośniętym krzewami, spowodowało znaczne, mechaniczne i chemiczne niszczenie kości. Również intensywne użytkowanie centralnej partii cmentarzyska wpłynęło na zły stan zachowania materiału kostnego.

Analizie poddano 83 czaszki o zróżnicowanym, ale w miarę zadawalającym stopniu zachowania. Wstępną ocenę pod kątem występowania zmian patologicznych wykonano tak zwanymi „metodami grubymi” to jest przez oglądanie (inspectio) i obmacywanie kości (palpatio).

Stwierdzono ślady po przebytych urazach na 11 czaszkach: 9 czaszkach męskich

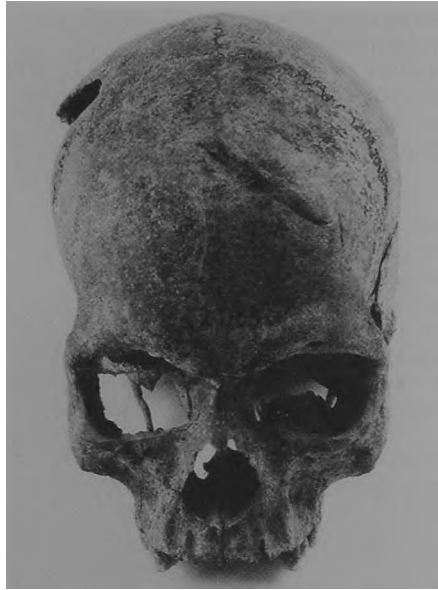

Ryc. 1. Dziekanowice, stan. 22.  
Czaszka kobiety z grobu 32/94.



Ryc. 2. Dziekanowice, stan. 22.  
Czaszka mężczyzny z grobu 24/93.

Ryc. 3. Dziekanowice, stan. 22. Czaszka mężczyzny z grobu 21/83.



Ryc. 4. Dziekanowice, stan. 22. Czaszka mężczyzny z grobu 31/95.





Ryc. 5. Dziekanowice, stan. 22.  
Czaszka mężczyzny z grobu 21/92.



Ryc. 6. Dziekanowice, stan. 22.  
Czaszka mężczyzny z grobu 7/94.

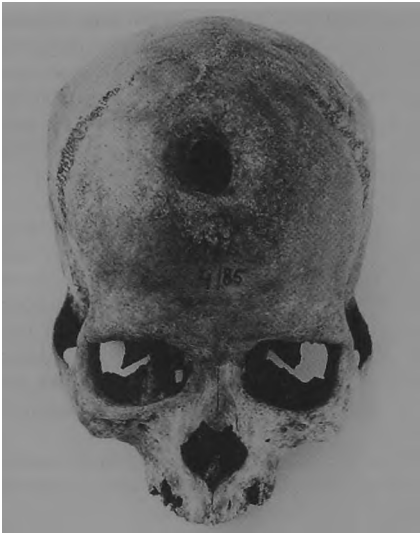i dwóch czaszkach żeńskich. W jednakowej liczebności zaobserwowano urazy na kości ciemieniowej jak i kości czołowej (po 6 przypadków), a także pojedyncze przypadki urazu kości skroniowej i kości potylicznej. Na czaszkach dominują ślady cięcia powstałe na skutek uderzenia ostrym, twardym, krawędziastym przedmiotem np. toporem, siekierą lub mieczem. Następnie złamania z wgnieciem kości wywołane np. uderzeniem obuchem siekiery, drewnianą pałką czy kulką procy i urazy powstałe w wyniku ugodzenia grotem strzały.

Oceniając skutki urazu czaszki, dla dziesięciu stany pourazowe wykazują cechy gojenia. Stany gojenia świadczą o umiejętności opatrywania i leczenia ran głowy oraz o dużej odporności osobników na infekcje przyranne, jak i na same urazy. Dwie czaszki wykazują cechy trepanowania mającego złagodzić skutki urazu głowy. Jedna czaszka wskazuje na przypadek ingerencji chirurgicznej również o charakterze trepanacji, lecz wykonanie jej mogło mieć podłoże chorobowe. Na jednej czaszce nie stwierdzono jakichkolwiek procesów naprawczych, co wskazuje iż osobnik zmarł w wyniku odniesionych obrażeń mózgu i towarzyszących im urazów tkanek miękkich i organów wewnętrznych innych części ciała.

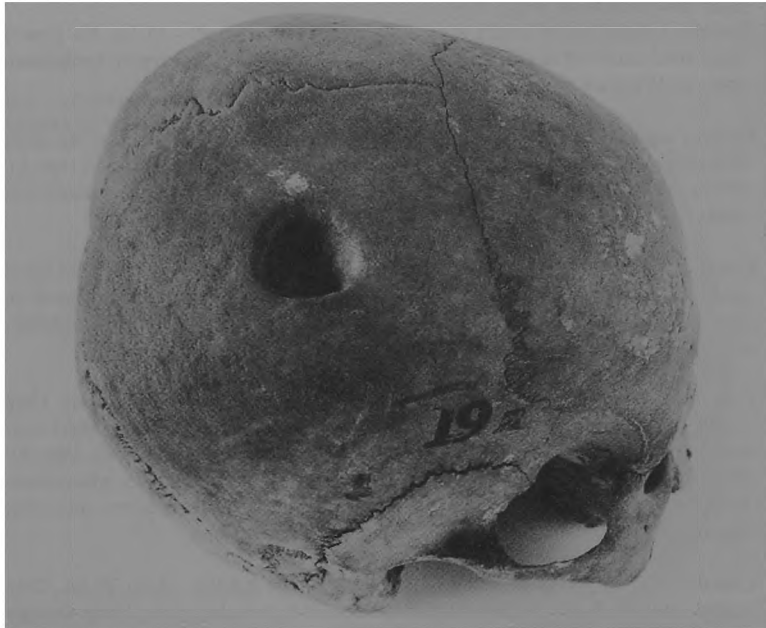Większość czaszek, noszących znamiona przebytych urazów, należało do osobników w wieku dojrzałym, *Maturus*. Na czaszkach męskich przeważały urazy po stronie lewej, na czaszkach żeńskich zlokalizowane były po stronie prawej.

Opis materiału z uwzględnieniem charakteru urazu:

1. Czaszka kobiety (grób 32/94) zmarłej w wieku *Maturus*, 40 – 45 lat. Na prawej łusce kości czołowej znajduje się prostokątne wgniecenie zadane tępym narzędziem (ryc. 1). Wymiary wgniecenia 28 × 18 mm. Uraz wygojony.
2. Czaszka mężczyzny (grób 24/93) zmarłego w wieku *Senilis*, około 60 lat. Na lewej kości ciemieniowej i kości skroniowej uraz złamania z wgnieciem kości (ryc. 2). Blizna kostna przemawia za wielomiesięcznym przeżyciem po urazie, posiada rozmiar wewnętrzny 100 × 55 mm.
3. Czaszka mężczyzny (grób 21/83) zmarłego w wieku *Maturus*, 40 – 45 lat. Na lewej łusce kości czołowej ślad cięcia z częściowym odłupaniem kości o brzegach ze śladami gojenia (ryc. 3). Długość cięcia 52 mm. Uraz zadany ostrym narzędziem, np. mieczem.
4. Czaszka mężczyzny (grób 31/95) zmarłego w wieku *Maturus*, 35 – 40 lat. Uraz o charakterze cięcia z częściowym zniesieniem warstwy korowej łuski kości czołowej lewej z rozejściem się szwu czołowo-ciemieniowego, wygojony (ryc. 4). Blizna kostna przemawia za wielomiesięcznym przeżyciem po urazie, posiada rozmiar wewnętrzny 53 × 7 mm. Uraz czaszki zadany ostrym narzędziem: mieczem, toporem. Długość cięcia wynosi 75 mm, a szerokość 16 mm.
5. Czaszka mężczyzny (grób 21/92) zmarłego w wieku *Adultus*, około 30 lat. Uraz czaszki zlokalizowany na prawej kości ciemieniowej w okolicy guza ciemieniowego

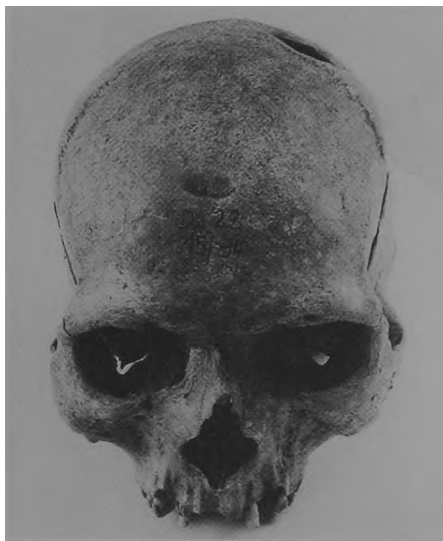

Ryc. 7. Dziekanowice, stan. 22.  
Czaszka mężczyzny z grobu 4/85.



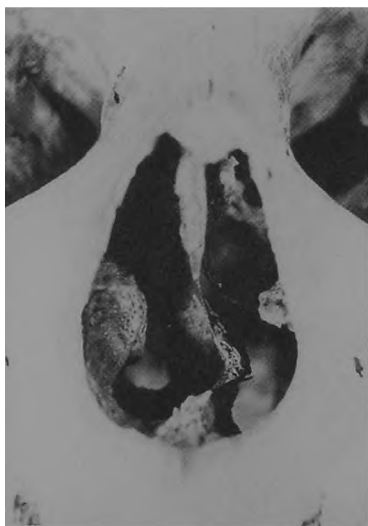Ryc. 8. Dziekanowice, stan. 22. Luźna  
czaszka kobiety.

Ryc. 9. Dziekanowice, stan. 22.  
Czaszka mężczyzny  
z grobu 15/94.



Ryc. 10. Dziekanowice, stan. 22.  
Czaszka mężczyzny  
z grobu 15/94.

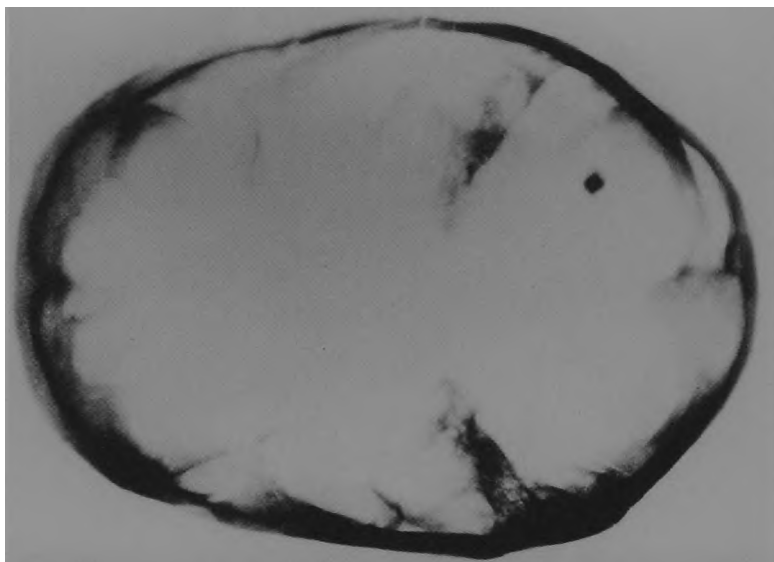




Ryc. 11. Dziekanowice, stan. 22. Czaszka mężczyzny z grobu 15/94.



Ryc. 12. Dziekanowice, stan. 22. Czaszka mężczyzny z obiektu III/92.







Ryc. 14. Dziekanowice, stan. 22. Czaszka mężczyzny z obiektu III/92.

(ryc. 5), drążące złamanie otwarte, z odłupaniem o kształcie podłużnym, stanowiący pozostałość cięcia ostrym narzędziem, mieczem lub toporem? Wymiary wewnętrzne urazu  $21 \times 12$  mm, a zewnętrzne  $50 \times 28$  mm. Wygojenie blizny wskazuje na przeżycie mimo urazu.

6. Czaszka mężczyzny (grób 7/94) zmarłego w wieku *Senilis*, około 60 lat. Złamanie i wgłębienie w łusce lewej kości czołowej ze szczeliną biegnącą do styku kości ciemieniowej (ryc. 6). Szczelina o wymiarach wewnętrznych  $18 \times 5$  mm powstała w wyniku ugodzenia grotem strzały. Uraz nosi ślady procesu gojenia, lecz objawy gojenia są słabo zaznaczone i świadczą o niezbyt długim przeżyciu osobnika po urazie.
7. Czaszka mężczyzny (grób 4/85) zmarłego w wieku *Senilis*, 55–60 lat. Owalny ubytek kości czołowej (ryc. 7). Brzegi ubytku opadają skośnie do wewnątrz, na skutek czego otwór zewnętrzny jest większy  $34 \times 31$  mm niż wewnętrzny  $20 \times 15$  mm, co w sumie daje kształt owalny. Za przyżyciowym powstaniem ubytku prze-

Ryc. 13. Dziekanowice, stan. 22. Czaszka mężczyzny z obiektu III/92 — rentgenogram.



Ryc. 15. Dziekanowice, stan. 22. Czaszka mężczyzny z obiektu III/92.

mawiają głęboko zarysowane brzegi. Opadający brzeg jest charakterystyczny dla zaleczonej, pourazowej trepanacji czaszki.

8. Luźna czaszka kobiety zmarłej w wieku *Adultus*, 25 – 30 lat. Na prawej kości ciemieniowej uszkodzenie przyżyciowe w postaci ubytku o wymiarach  $20 \times 20$  mm (ryc. 8). Uraz wykazuje wyraźną obliterację, na krawędzi otworu wytworzył się grzebień kostny, a na obrzeżach ubytku widoczne są ślady znacznej odbudowy tkanki kostnej. Wskazuje to na przypadek ingerencji chirurgicznej o charakterze trepanacji leczniczej, wykonanej albo z powodu złamania albo procesu ekspansywnego przebytego w dzieciństwie — np. łagodny nowotwór, lub krwiak, kostniak lub guz. Przy czym wskazaniem dla zabiegu mogły być w tym czasie bóle głowy — szczegółowe badania radiologiczne pozwolą to wyjaśnić.
9. Czaszka mężczyzny (grób 15/94) zmarłego w wieku *Maturus*, około 50 lat. Na czaszce występują ślady po dwóch urazach. Pierwszy (ryc. 9) na łusce kości czołowej, ślad blizny kostnej o rozmiarach  $17 \times 5$  mm. Drugi (ryc. 10) to ubytek potrepanacyjny. Pchnięcie ostrym przedmiotem np. włócznią lub mieczem, albo cięcie toporem spowodowało odcięcie i odłupanie lewej kości ciemieniowej. Kształt

ubytku potrepanacyjnego owalny o wymiarach wewnętrznych 40 × 33 mm, a zewnętrznych 57 × 43 mm. Na obrzeżach ubytku widoczne są ślady odbudowy tkanki kostnej. Zabieg wykonano za życia o czym świadczy zgrubienie brzegów szczeliny i lekkie jej zaokrąglenie. Osobnik mógł żyć przez wiele miesięcy od czasu doznania urazu i wykonanego zabiegu.

Na czaszce stwierdzono także złamanie przegrody nosa — zagojone (ryc. 11).

10. Czaszka mężczyzny (wyeksplorowana w obiekcie osadniczym III/92) zmarłego w wieku *Maturus*, 45 lat. Urazy śmiertelne. Pierwszy na prawej kości ciemieniowej tuż za guzem ciemieniowym (ryc. 12). W ranie, tkwiący w kości skorodowany grot żelazny (średnica grotu na rentgenogramie 5 mm, przekrój kwadratu (ryc. 13)). Uraz naruszył tkankę mózgową i spowodował śmierć. Lokalizacja grotu sugeruje wystrzelenie strzały w tył czaszki mężczyzny. Drugi uraz, powstały w wyniku cięcia ostrym narzędziem tj. mieczem, a bardziej prawdopodobnie toporem spowodował odcięcie prawego wyrostka sutkowatego (ryc. 14). Trzeci uraz (ryc. 15) — odłupanie części prawej łuski kości potylicznej o rozmiarach 50 × 11 mm na głębokość 5 mm.
11. Czaszka mężczyzny (grób 41/94) zmarłego w wieku *Maturus*, 40 – 50 lat. Uraz otwarty o wymiarach 30 × 35 mm na lewej łusce kości czołowej powstały w wyniku cięcia zadanego ostrym przedmiotem. Wygojony. Czaszka uległa destrukcji w trakcie eksploracji.

#### LITERATURA

- Wrzesiński A. J. 1993, Wczesnośredniowieczne cmentarzysko szkieletowe w Dziekanowicach, gm. Łubowo, woj. poznańskie, stan. 22 — sezon badawczy 1992, WSA, t. 2, s. 157 – 184.

#### CHARAKTERISTIK DER VERLETZUNGEN VON SCHÄDELN AUS DEM GRÄBERFELD

##### Zusammenfassung

Die Intentionverletzungen gehören zu den ältesten menschlichen Unpfllichkeiten. Sie sind in verschiedenen Formen zu treffen: als totale Knochenbrüche, nicht richtige Knochenverlagerung oder -verrenkung, Deformität des Knochenkonturs oder -form. Die infolge eines Kampfs entstandenen Intentionsschädelverletzungen teilen wir in Schnittwunden — beigebracht mit einem scharfen Werkzeug, z.B. Schwert, Beil, Schlagwunden — beigebracht mit einem stumpfen Gegenstand und Stichwunden — entstanden z.B. durch einen Pfeiltreffer.

Das meiste analysierte Material stammt aus dem Skelettgräberfeld Dziekanowice, Fst. 22. Ein Schädel (Lfd. Nr. 10) wurde dagegen in einem Besiedlungsobjekt in dieser Fundstelle freigelegt.

Sowohl der Charakter wie auch die Lage der Änderungen im Knochenmaterial aus dem Gräberfeld in Dziekanowice, Fst. 22 weisen auf die Entstehung der Verletzungen in Folge von Konflikten, also durch eine intentionale Aktion und nicht durch einen Zufall hin.

Die Anfänge des Gräberfeldes aus Dziekanowice datieren wir in die Mitte des 11. Jh., gleich nach dem Einfall des Brzetysław II und die Beendigung des Gebrauchs auf Ende des 12. Jh. Wir haben bereits 404

Gräber freigelegt. Einer anthropologischen Analyse wurden die Skelette oder deren Fragmente unterzogen, die zu 432 Toten gehörten. Einer Analyse wurden 83 Schädel in verschiedener, aber zufriedenstellender Erhaltungstufe unterzogen. Es wurden die Spuren nach erfolgten Verletzungen auf 11 Schädeln — 9 Männerschädeln und zwei Frauenschädeln — festgestellt. Es wurden in gleicher Menge die Verletzungen auf den Scheitelbeinen und Stirnbeinen (je 6 Fälle) sowie einzelne Verletzungen des Schläfenbeins und des Hinterhauptbeins festgestellt. Auf den Schädeln überwiegen die Schnittspuren, entstanden infolge eines Schlags mit scharfem, hartem, kantigem Gegenstand, z.B. Beil Axt oder Schwert. Dann treten die Brüche mit Knochenimpression, entstanden z.B. infolge eines Schlags mit der Axtbahn, Holzknüpfel oder Schleuderstein sowie Verletzungen infolge eines Pfeilspitzenreffers auf.

Bei der Beurteilung der Folgen von Schädelverletzungen ist festzustellen, daß pro 10 Fälle die posttraumatischen Zustände die Heilungsspuren aufweisen. Die Heilungszustände zeugen von der Geschicklichkeit des Verbindens und der Heilung von Kopfwunden und von der Immunität der Toten gegen Wundinfektionen und Verletzungen selbst. Zwei Schädel weisen die Spuren einer Trepanation, die die Folge der Kopfverletzung mildern sollte. Ein Schädel weist auf den Fall eines chirurgischen Eingriffs auch mit Charakter einer Trepanation hin; der Grund für die Durchführung dieser Trepanation konnte jedoch eine Krankheit sein. Auf einem Schädel wurden keine Verbesserungsprozesse festgestellt, was darauf hindeutet, daß diese Person infolge von Gehirnverletzungen und begleitenden Verletzungen des Weichgewebes und inneren Organe in anderen Körperteilen gestorben ist.

#### ABBILDUNGEN

- Abb. 1. Dziekanowice, Gem. Łubowo, Fst. 22. Der Frauenschädel aus dem Grab 32/94.
- Abb. 2. Dziekanowice, Gem. Łubowo, Fst. 22. Der Männerschädel aus dem Grab 24/93.
- Abb. 3. Dziekanowice, Gem. Łubowo, Fst. 22. Der Männerschädel aus dem Grab 21/83.
- Abb. 4. Dziekanowice, Gem. Łubowo, Fst. 22. Der Männerschädel aus dem Grab 31/95.
- Abb. 5. Dziekanowice, Gem. Łubowo, Fst. 22. Der Männerschädel aus dem Grab 21/92.
- Abb. 6. Dziekanowice, Gem. Łubowo, Fst. 22. Der Männerschädel aus dem Grab 7/94.
- Abb. 7. Dziekanowice, Gem. Łubowo, Fst. 22. Der Männerschädel aus dem Grab 4/85.
- Abb. 8. Dziekanowice, Gem. Łubowo, Fst. 22. Loser Frauenschädel.
- Abb. 9. Dziekanowice, Gem. Łubowo, Fst. 22. Der Männerschädel aus dem Grab 15/94.
- Abb. 10. Dziekanowice, Gem. Łubowo, Fst. 22. Der Männerschädel aus dem Grab 15/94.
- Abb. 11. Dziekanowice, Gem. Łubowo, Fst. 22. Der Männerschädel aus dem Grab 15/94.
- Abb. 12. Dziekanowice, Gem. Łubowo, Fst. 22. Der Männerschädel aus dem Objekt III/92 — Röntgenbild.
- Abb. 13. Dziekanowice, Gem. Łubowo, Fst. 22. Der Männerschädel aus dem Objekt III/92.
- Abb. 14. Dziekanowice, Gem. Łubowo, Fst. 22. Der Männerschädel aus dem Objekt III/92.
- Abb. 15. Dziekanowice, Gem. Łubowo, Fst. 22. Der Männerschädel aus dem Objekt III/92.