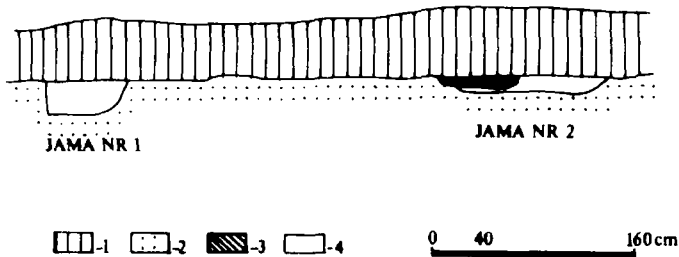


## MATERIAŁ SZKIELETOWY Z BADAŃ RATOWNICZYCH W FAŁKOWIE I LEDNOGÓRZE GMINA ŁUBOWO

W dniu 28 czerwca 1993 roku do Muzeum Pierwszych Piastów na Lednicy dostarczono karton z kośćmi ludzkimi, zebranymi przez mieszkańców wsi Fałkowo (gm. Łubowo) stanowisko 18 podczas prac gazyfikacyjnych na terenie wsi. Zawartość kartonu stanowiły kości ludzkie i kości zwierzęce. Wśród kości ludzkich wydzielono: uszkodzone kości sklepienia i podstawy czaszki (brak kości twarzoczaszki i żuchwy) o budowie i rzeźbie delikatnej, słabo zaznaczonej guzowatości potylicznej zewnętrznej, wąskich i krótkich wyrostkach sutkowatych. Szew węglowy nie obliterowany, szew strzałkowy — stadium początkowe obliteracji. Należąca do innego osobnika uszkodzona żuchwa i kość szczękowa. Przyżyciowo w żuchwie i szczęce po 16 zębów, pośmiertnie wiele wypadło. W żuchwie  $I_1, I_2, CP, P_2$  (prawe i lewe) o stopniu starcia  $3^\circ$ . W szczęce zęby prawe —  $CP_1, M_1, M_2$ , zęby lewe zachowane pośmiertnie to  $P_1, P_2, M_1, M_2, M_3$  o silnym starciu zębów trzonowych stopnia  $5^\circ$ , zęby przedtrzonowe starte w stopniu  $3^\circ - 4^\circ$ . Na zębach kamień nazębny. Żuchwa o budowie miernej, trzon niski i pośredni, bródka zaznaczona wyraźnie, kąt żuchwy nieznacznie wygięty o umiarkowanej wyniosłości.

Najliczniejszy materiał kostny stanowiły kości długie kończyn górnych i dolnych — wszystkie uszkodzone mechanicznie. Wydzielono: trzy kości ramienne (2 prawe, 1 lewą) należące do dwóch osobników dorosłych, cztery kości promieniowe (1 prawą, 3 lewe) należące do trzech osobników (2 dorosłych, 1 młodocianego), dwie kości łokciowe (lewe) należące do dwóch osobników (dorosłego i młodocianego), trzy kości udowe (lewe) należące do trzech osobników (2 dorosłych, 1 młodocianego), dwie kości piszczelowe (lewe) osobników dorosłych. Dwa lewe talerze biodrowe, należące do dwóch osobników (dorosłego i młodocianego). Lewa kość łonowa osobnika młodocianego. Pięć kręgów lędźwiowych, od I – V dorosłego osobnika (ze zmianami w postaci wyrosła — osteofitów, i spłaszczeń trzonów kręgów). Sześć kręgów piersiowych od VI do XII, i cztery kręgi szyjne (I-szczytowy, II-obrotowy, III i IV) osobnika dorosłego. Osobnika dorosłego fragment trzonu mostka oraz nieliczne uszkodzone żebra, wyrostek kruczy lewej kości łopatki i fragmenty lewego i prawego obojczyka. Dwie kości śródrezcza, dwie śródstopia i trzy paliczki bliższe stopy, należące do osobnika dorosłego. Trzy kości śródstopia osobnika młodocianego. Trzy kości skokowe (1 prawa i 2 lewe) należące do dwóch osobników (dorosłego i młodocianego). Pozostałe ułamki kości mało typowe.

Oceny wieku, płci i wysokości ciała zmarłych dokonano w oparciu o kompleksową analizę cech morfologicznych szkieletu.



Rycina 1. Lednogóra, stan. 45. Profil południowy rowu na wysokości jam grobowych.

Legenda: 1 — humus; 2 — piaszczysty całec; 3 — wkop nowożytny; 4 — jamy grobowe nr 1 i 2.  
(rysował W. Kujawa)

Abb. 1. Lednogóra, Fst. 45. Südprofil des Grabens in Grabrubenhöhe.

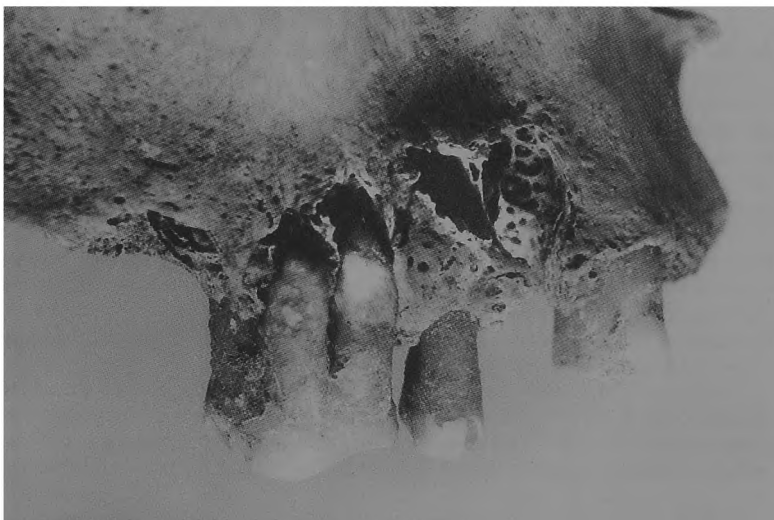Legende: 1 — Humus; 2 — gewachsener Sandboden; 3 — neuzeitlicher Schürftgraben;  
4 — Grabruben Nr. 1 und 2 (gez. W. Kujawa)

Materiał kostny znaleziony we wsi Fałkowo należy do trzech osobników: dwóch dorosłych i jednego osobnika młodocianego. Najliczniejszy materiał kostny stanowi uszkodzony szkielet dorosłego mężczyzny, zmarłego w wieku 30–40 lat, o wzroście 170 cm. Zachowane kości szczęki i żuchwy, kości pasa barkowego, kości kręgosłupa i klatki piersiowej. Obie kości ramienne (prawa 324 mm i lewa), kość łokciowa i promieniowa (243 mm) lewego przedramienia, lewy talerz biodrowy i pełna lewa kończyna dolna wraz ze stopą. Szkielet o budowie masywnej, silnej rzeźbie i zaznaczonych chropowatościach. Zmiany zwyrodnieniowe w kręgosłupie w postaci wyrośli i spłaszczeń trzonów kręgów, będących wynikiem nadmiernego obciążenia kręgosłupa.

Drugi osobnik dorosły to kobieta zmarła w wieku adultus, około 22–25 lat. Szkielet zachowany stanowi: uszkodzona czaszka bez żuchwy i części twarzowej (CL — *Calvaria*) i lewy odcinek szkieletu: lewa kość ramienna, lewa kość promieniowa, lewa kość udowa, lewa kość piszczelowa. Kości o budowie delikatnej, miernej rzeźbie, lekkie. Osobnik trzeci zmarł w wieku juvenis, około 14–16 lat. Wzrost 152 cm. Posiadamy lewą stronę szkieletu: lewa kość łokciowa i lewa promieniowa (lewe przedramie), lewy talerz biodrowy i lewa kość łonowa; lewa kończyna dolna: kość udowa (344 mm), kość piszczelowa, kość skokowa i kości śródstopia. Szkielet charakteryzuje niezrośnięta za życia osobnika kość biodrowa i łonowa i nie utworzenie się panewki stawowej. Niezrośnięte są jeszcze nasady bliższe i dalsze kości długich kończyn. Kościec ma budowę delikatną.

W kwietniu 1994 roku rów gazyfikacyjny przebiegający na południowym krańcu jeziora lednickiego, we wsi Lednogóra na stanowisku 45, przeciął dwie jamy grobowe<sup>1</sup>. Obydwie odsonięto w profilu południowym przekopu w odległości 220 cm od siebie (ryc. 1). Wkopane w żółtawo-biały calcowy piasek i żwir, około 45–55 cm poniżej

<sup>1</sup> Opracowanie archeologiczne patrz M. Łastowiecki w niniejszym tomie.



Rycina 2. Lednogóra, stan. 45. Ubytki w postaci przetok ropnych okołokorzeniowych  
(fotografowała M. Józwickowska)

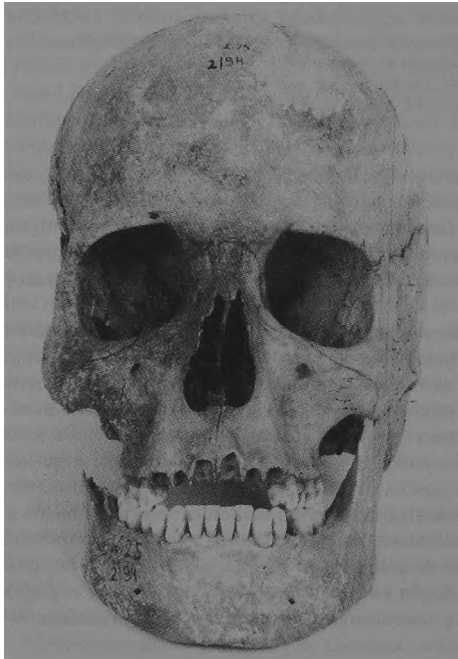
Abb. 2. Lednogóra, Fst. 45. Defekte in Form von Wurzeleitergängen  
(Photo: M. Józwickowska)

darni. Jama grobowa nr 1 miała kształt regularny, o prostej ścianie wschodniej i zaokrąglonej ścianie zachodniej. Szerokość jamy na stropie 64 cm, na spągu 44 cm, głębokość jamy grobowej 28 cm. Jama grobowa nr 2 charakteryzowała się dużymi wymiarami na stropie 115 cm, na spągu 84 cm. Głębokość jamy 10–13 cm. W profilu czytelny był młodszy wkop (o szerokości 64 cm i głębokości 5–7 cm) niszczący ścianę wschodnią jamy.

Odsłonięto partię południową jamy nr 1. Kształt jamy był regularny o szerokości 40–45 cm i długości 77 cm. W jamie występowały kości ludzkie obu kończyn dolnych (największa długość kości udowej 497 mm), lewego przedramienia kończyny górnej (największa długość kości promieniowej 277 mm), uszkodzone kości miedniczne, sześć fragmentów żeber, cztery kręgi lędźwiowe i dwa kręgi piersiowe. Rów gazyfikacyjny przeciął szkielet na wysokości kości miednicznej, niszcząc kości tułowia i czaszkę. Stan zachowania kościca mimo uszkodzeń mechanicznych bardzo dobry. Na podstawie obserwacji cech diagnostycznych na kośćcu; masywna budowa, silne urzeźbienie, głębokie a wąskie wcięcia kulszowe, stopień zmian na powierzchni spojenia łonowego itp., ustalono wiek osobnika na adultus, około 25–30 lat. płęć męską, wzrost wysoki (181 cm). Szkielet zmarłego mężczyzny ułożony był w grobie wzdłuż osi północ-południe. Głową zorientowany był na północ z odchyleniem 30° na wschód.

Jamę grobową nr 2 odsłonięto tylko fragmentarycznie, gdyż uszkodzona wkopem nowożytnym zawierała liczny przemieszany materiał masowy: kości ludzkie, kości zwierzęce, nowożytną ceramikę, a w skraju pld-wsch. jamy wkop z wapnem. W partii regularnej czytelnej jamy grobowej o szerokości 90 cm wystąpiły: w części wscho dniej kości obu podudzi o ułożeniu względnie anatomicznym, uszkodzona kość udowa prawa, lewa kość ramienna, zniszczone kości przedramion i liczne kości kręgosłupa, oraz czaszka o zniszczonej podstawie. Czaszka jest długa o kształcie ovooides w powierzchni górnej. Szwy czaszkowe zobliterowane prawie we wszystkich odcinkach. W powierzchni tylnej czaszka wykazuje sklepienie dachówkowate, silnie zaznaczone kresy karkowe i mierną guzowatość potyliczną zewnętrzną. W powierzchni bocznej zauważa się silnie ukształtowane łuki brwiowe, mierne kresy skroniowe i dość duże wyrostki sutkowate. Guzy ciemieniowe słabo zaznaczone, guzy czołowe dość dobrze. Czaszka jest średniomasywna. W szczęce przyżyciowo 13 zębów, zębodół  $M_3$  strony prawej i  $M_2M_3$  strony lewej zarośnięty.

Stwierdzono ubytki w postaci przetok ropnych okołokorzeniowych prawych zębów przedtrzonowych  $P_1P_2$  i pierwszego trzonowca  $M_1$  (ryc. 2). Stopień starcia koron zębowych silny  $4^\circ - 5^\circ$ . Kości szkieletu postkranialnego cechuje budowa masywna o zaznaczonej rzeźbie. Charakter zmian struktury gąbczastej nasady bliższej kości ramiennej



Rycina 3. Lednogóra, stan. 45. Luźna czaszka z zasypiska jamy nr 2. (fotografowała M. Józwickowska).  
Abb. Lednogóra, Fst. 45. Loser Schädel von der Verschüttung der Grube Nr. 2  
(Photo: M. Józwickowska)




Rycina 4. Lednogóra, stan. 45. Uraz otwarty na kości ciemieniowej. (fotografowała M. Józwickowska).  
Abb. 4. Lednogóra, Fst. 45. Offenes Trauma am Scheitelbein (Photo: M. Józwickowska)

i kości udowej wskazują na osobnika dojrzałego. Kości należą do osobnika zmarłego w wieku matusus, około 50 – 55 lat, płci męskiej.

W partii zachodniej jamy grobowej wystąpiły przesunięte względem siebie kości klatki piersiowej, fragmenty kości obu kończyn górnych, uszkodzone sklepienie czaszki, kości pasa miednicznego i czytelne, lecz wchodzące w ścianię, kości udowe kończyn dolnych. Kości o budowie delikatnej, lekkie. Sklepienie czaszki o kształcie ovooides w powierzchni górnej. Szwy czaszkowe wykazują początek obliteracji. W powierzchni bocznej zwracają uwagę silnie zaznaczone guzy czołowe i ciemieniowe, słabo zaznaczone kresy skroniowe. Kości te należą do drugiego osobnika zmarłego w wieku adultus, około 30 – 35 lat, płci żeńskiej.

W jamie grobowej nr 2 złożonych było obok siebie dwóch osobników. Po stronie lewej mężczyzna w wieku matusus po stronie prawej kobieta w wieku adultus. Zmarłych ułożono wzdłuż osi północ-południe, głowami na północ z odchyleniem 35° na wschód. Przekop gazyfikacyjny przeciął (wcześniej zniszczony wkopem młodszym) jamę grobową na wysokości skraję północnego nie naruszając kośćca. W skraję południowym jamy grobowej nr 2, w zasypisku grobu wystąpiły kości dwóch innych osobników; II kręg szyjny, siedem fragmentów kręgów piersiowych, pięć ułamków żeber, fragment rękojeści mostka, prawa kość miedniczna z uszkodzonym talerzem biodrowym i gałęzią kości kulszowej, fragment jednego prawego i dwu lewych kości udowych, fragmenty istoty kostnej gąbczastej z nasad kości długich, czaszka wraz z żuchwą i uszkodzone



Rycina 5. Lednogóra, stan. 45. Uraz czaszki na przebiegu szwu węglowego  
(fotografowała M. Józwickowska)

Abb. 5. Lednogóra, Fst. 45. Schädeltrauma am Lambdanahtgang (Photo: M. Józwickowska)

sklepienie czaszki (prawa kość skroniowa, kość potyliczna, fragmenty obu kości ciemieniowych, fragment łuski czołowej). Uszkodzona czaszka o budowie delikatnej, wolnych szwach czaszkowych, silnie uwypuklonej potylicy o słabo zaznaczonej guzowatości potylicznej zewnętrznej, a silnie zaznaczonych guzach czołowych i ciemieniowych, należy do kobiety zmarłej w wieku adultus, około 25 – 30 lat.

Druga czaszka kompletna z żuchwą (Cranium) jest długa o kształcie sphenoides w powierzchni górnej, zapoczątkowany jest proces zarastania szwów czaszkowych. Guzowatość potyliczna zewnętrzna silnie wykształcona, kresy karkowe średnio zaznaczone. W powierzchni bocznej widoczne są średnio duże wyrostki sutkowate i średnio zaznaczone kresy skroniowe. Słabo zaznaczone łuki brwiowe, średnie guzy czołowe i ciemieniowe. Potylica zaokrąglona i lekko wypukła. Czaszka średniomasywna. Żuchwa masywna o wysokim trzonie, zaznaczonej bródce. Łuk zębodołowy ma kształt litery V. Przyżyciowo w żuchwie i szczęcie po 16 zębów. Starcie koron 2°, widoczny kamień nazębny i początek przyżębicy w obrębie żuchwy. Czaszka należy do mężczyzny zmarłego w wieku adultus, około 30 lat (ryc. 3).

Na czaszce widoczne są ślady po dwóch urazach. Pierwszy na prawej kości ciemieniowej w pobliżu punktu Lambda — uraz otwarty, zadany ostrym przedmiotem spowodował odcięcie i odłupanie części kości o rozmiarach wewnętrznych 70 mm × 12 mm (ryc. 4). Drugi uraz o charakterze cięcia na przebiegu szwu węglowego również

Tabela 1

Cechy metryczne czaszek i wartości wskaźników osobników pochowanych na stanowisku Lednogóra 45

Nr czaszki	Wiek	Płeć	Pomiary w mm										wys. oczod.	szer. ap. pir.	ms-ms	wskaż. szer. dt.	wskaż. czoł. szer.	wskaż. nosa	wskaż. oczod.
			g-op	eu-eu	ft-ft	zm-zm	n-ns	n-pr	n-b	mf-ek	mf-mf	ek-ek							
Gr 1	25-30	♂																	
Gr 2	50-55	♂	139	102	93	52	68	114	38	20	96	30	27		72,7	73,4	51,9	78,9	
Gr 2	25-30	♀		128															
Gr 2 luźna	25-30	♀																	
Gr 2 luźna	30	♂	134	95	94	49	67	113	37	19	94	31	21	107	69,1	70,9	42,8	83,8	
Luźna	2-3																		

strony prawej, między kością potyliczną a ciemieniową, o wymiarach wewnętrznych szczeliny 52 mm × 13 mm (ryc. 5). Można przypuszczać że te rozległe urazy zadane ostrym narzędziem wystąpiły jednocześnie. Na czaszce stwierdzono ślady gojenia widoczne w postaci zaokrąglenia i zgrubienia brzegów szczelin. Osobnik mógł więc żyć przez wiele miesięcy od czasu doznania urazu.

W materiale kostnym zebranych z hałdy wydzielono kości czaszki dziecka w wieku infans I, około 2–3 lat.

Mężczyźni pochowani na cmentarzysku Lednogóra stan. 45 charakteryzowali się głowami długimi, węższymi o szerokim czole, wąskich lub średniowąskich nosach i średnich oczodołach. Badani osobnicy należą do typu długogłowych<sup>2</sup>.

*Anna Wrzezińska*

---

<sup>2</sup>Te dwie czaszki wykazują większe podobieństwo morfologiczne do ludności pochowanej na cmentarzysku Ostrowa Lednickiego, niż pochowanej w Siemianowie, patrz A.J. Wrzeziński *Cmentarzysko szkieletowe w Siemianowie ...* w niniejszym tomie, s. 314–324.